

Mais t'as quoi dans le cœur

WEBINAR CNCH IDF 08/09/2022

DRS PHILIPPE GARCON & LUCAS COROYER

Cas

Patient de 81 ans avec un antécédent de cardiopathie ischémique

- Angioplastie de l'IVA 2 et sténose Cx ostiale traitée médicalement 2010
- FEVG à 45% sur séquelle inférieure et inférolatérale

Cas

Patient de 81 ans avec un antécédent de cardiopathie ischémique

- Angioplastie de l'IVA 2 et sténose Cx ostiale traitée médicalement 2010
- FEVG à 45% sur séquelle inférieure et inférolatérale

Tachycardie ventriculaire monomorphe soutenue en octobre 2019

- Contrôle coronarographique stable, perméabilité du stent IVA
- Echographie stable
- Implantation d'un DAI double chambre prévention secondaire

Cas

3 mois plus tard, nouvelle hospitalisation pour dyspnée évoluant depuis quelques semaines

- Désaturation et signes de décompensation cardiaque globale à l'examen clinique mais hémodynamique conservée

Cas

3 mois plus tard, nouvelle hospitalisation pour dyspnée évoluant depuis quelques semaines

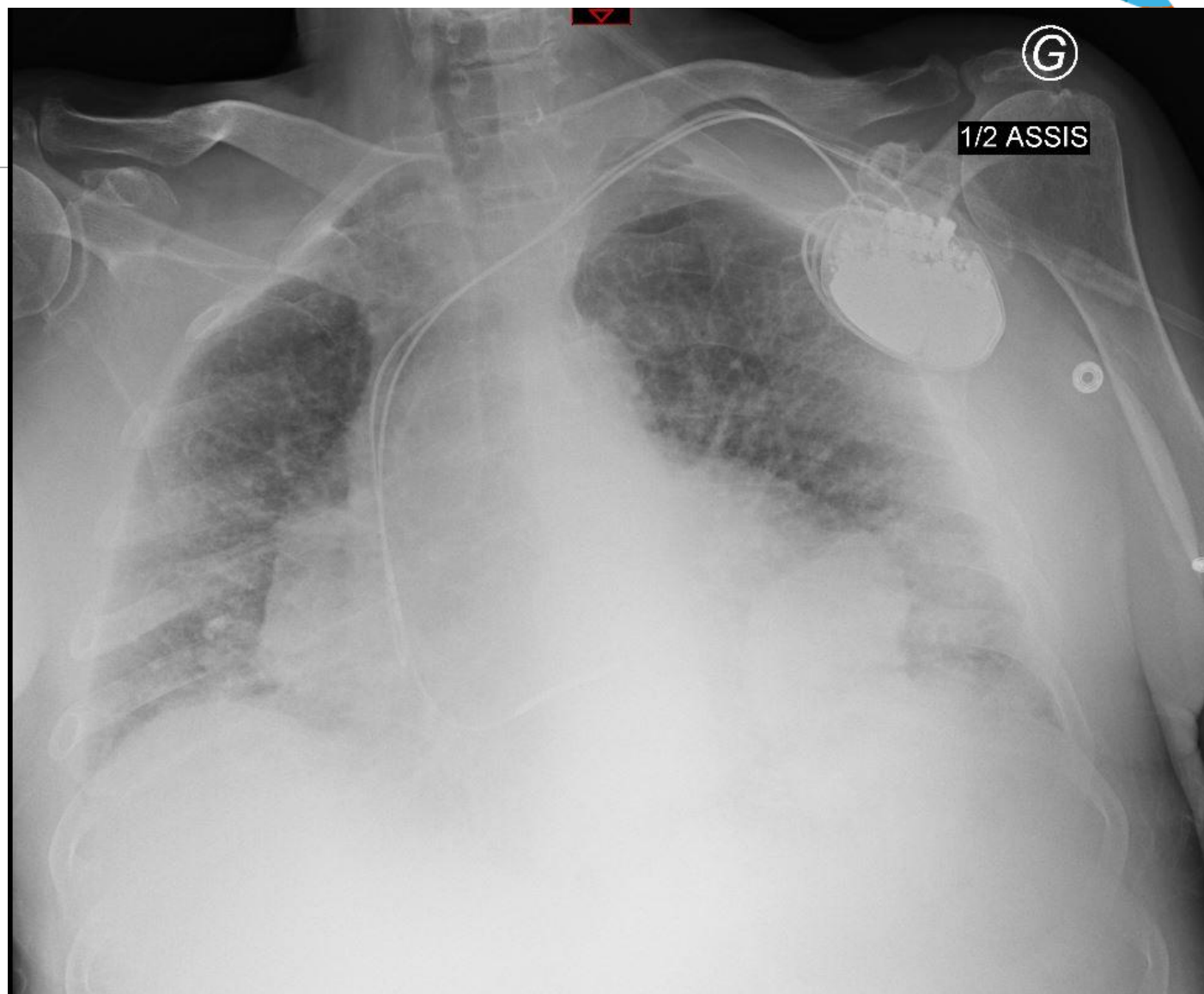
- Désaturation et signes de décompensation cardiaque globale à l'examen clinique mais hémodynamique conservée
- Au bilan biologique, faible élévation de troponine à 3 *LSN et franche élévation du BNP (1410ng/L)

Cas

3 mois plus tard, nouvelle hospitalisation pour dyspnée évoluant depuis quelques semaines

- Désaturation et signes de décompensation cardiaque globale à l'examen clinique mais hémodynamique conservée
- Au bilan biologique, faible élévation de troponine à 3 *LSN et franche élévation du BNP (1410ng/L)
- Radiographie thoracique à l'arrivée...

Cas



Cas

3 mois plus tard, nouvelle hospitalisation pour dyspnée évoluant depuis quelques semaines

- Désaturation et signes de décompensation cardiaque globale à l'examen clinique mais hémodynamique conservée
- Au bilan biologique, faible élévation de troponine à 3 *LSN et franche élévation du BNP (1410ng/L)
- Radiographie thoracique à l'arrivée...
- Et électrocardiogramme :

Cas

Date: 24/12/2019 16:36:40
ID Patient:
Nom:
Sexe: Masculin
Age: 81 Année
Né le:

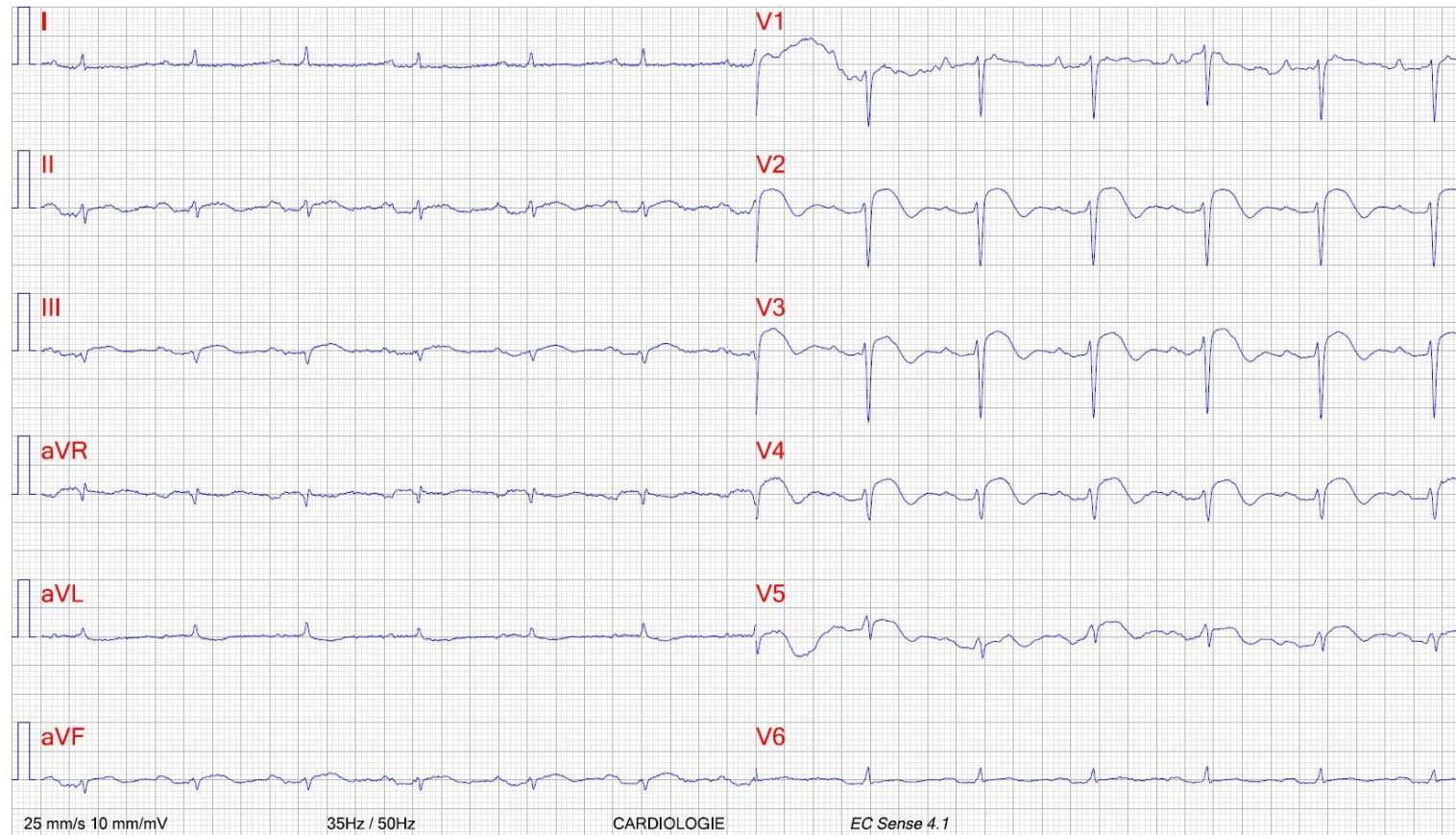
RÉSUMÉ:



ECG de repos

FC: 76 BPM PA: -/
QRS -9° P 61° T 83°
QRS 74 ms P 134 ms
PQ 230 ms QT/QTc(H) 368 / 396 ms

Rapport non confirmé



Imprimé: 24/12/2019 16:37:05 EC Store 4.0

Cas

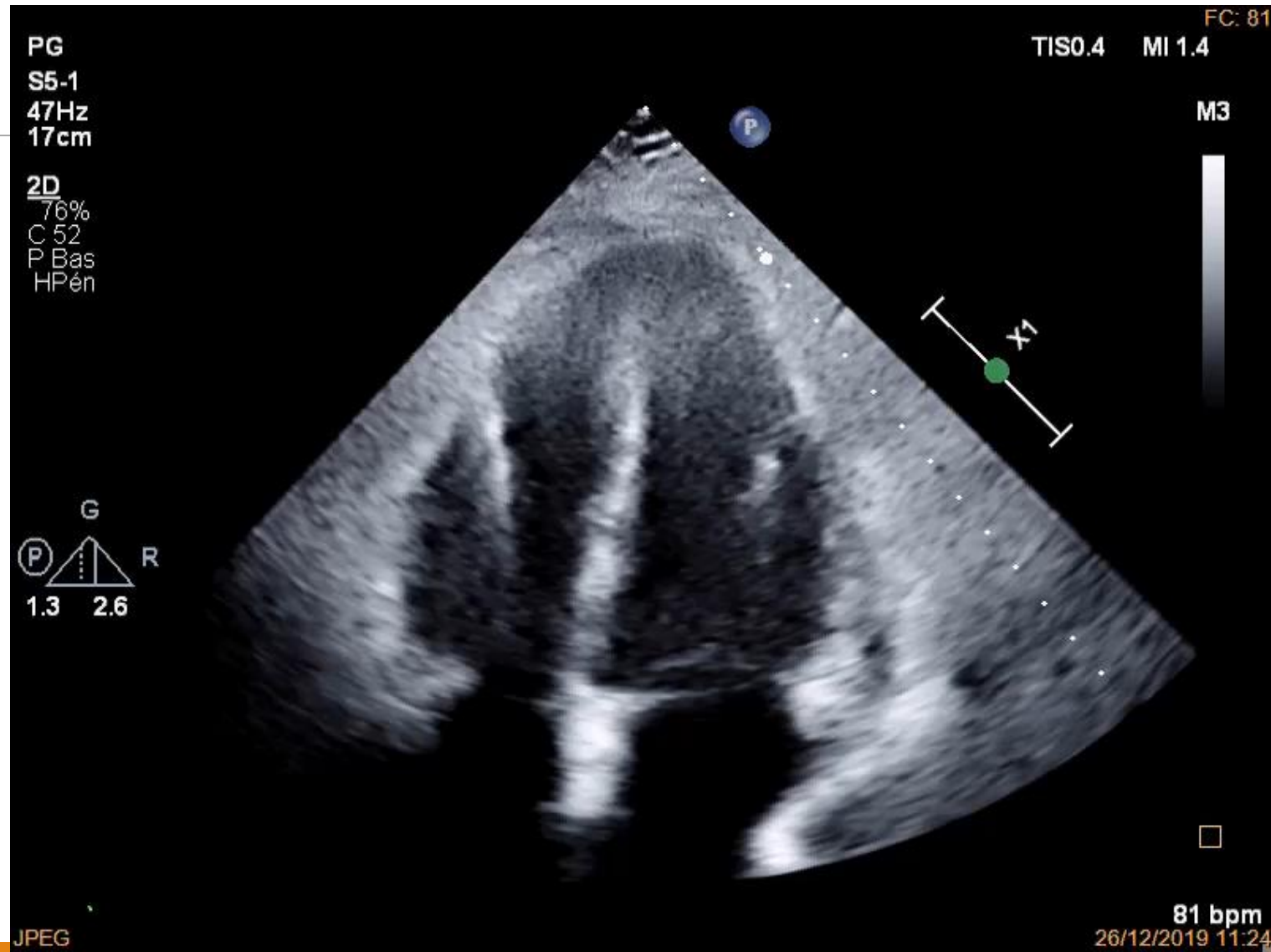3 mois plus tard, nouvelle hospitalisation pour dyspnée évoluant depuis quelques semaines

- Tableau très évocateur d'infarctus antérieur vu tardivement compliqué d'insuffisance cardiaque...

Cas

Réalisation d'une ETT :

Cas

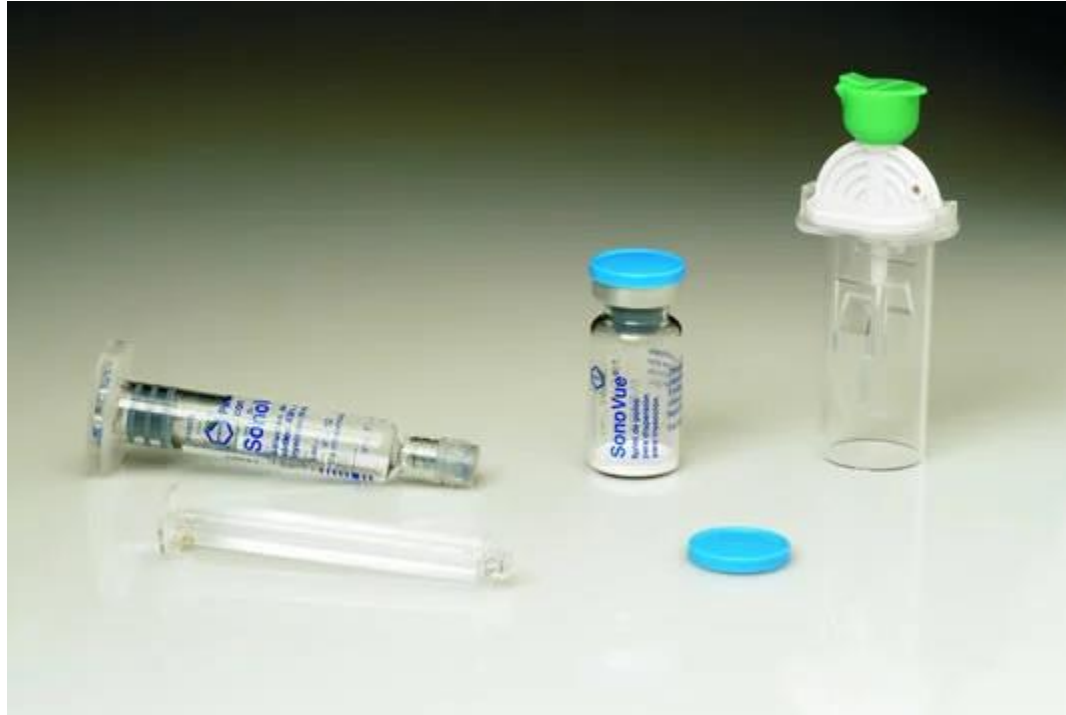

Cas

L'échogénicité reste peu probante et une large zone reste mal dégagée...

Cas

L'échogénicité reste peu probante et une large zone reste mal dégagée...



Cas

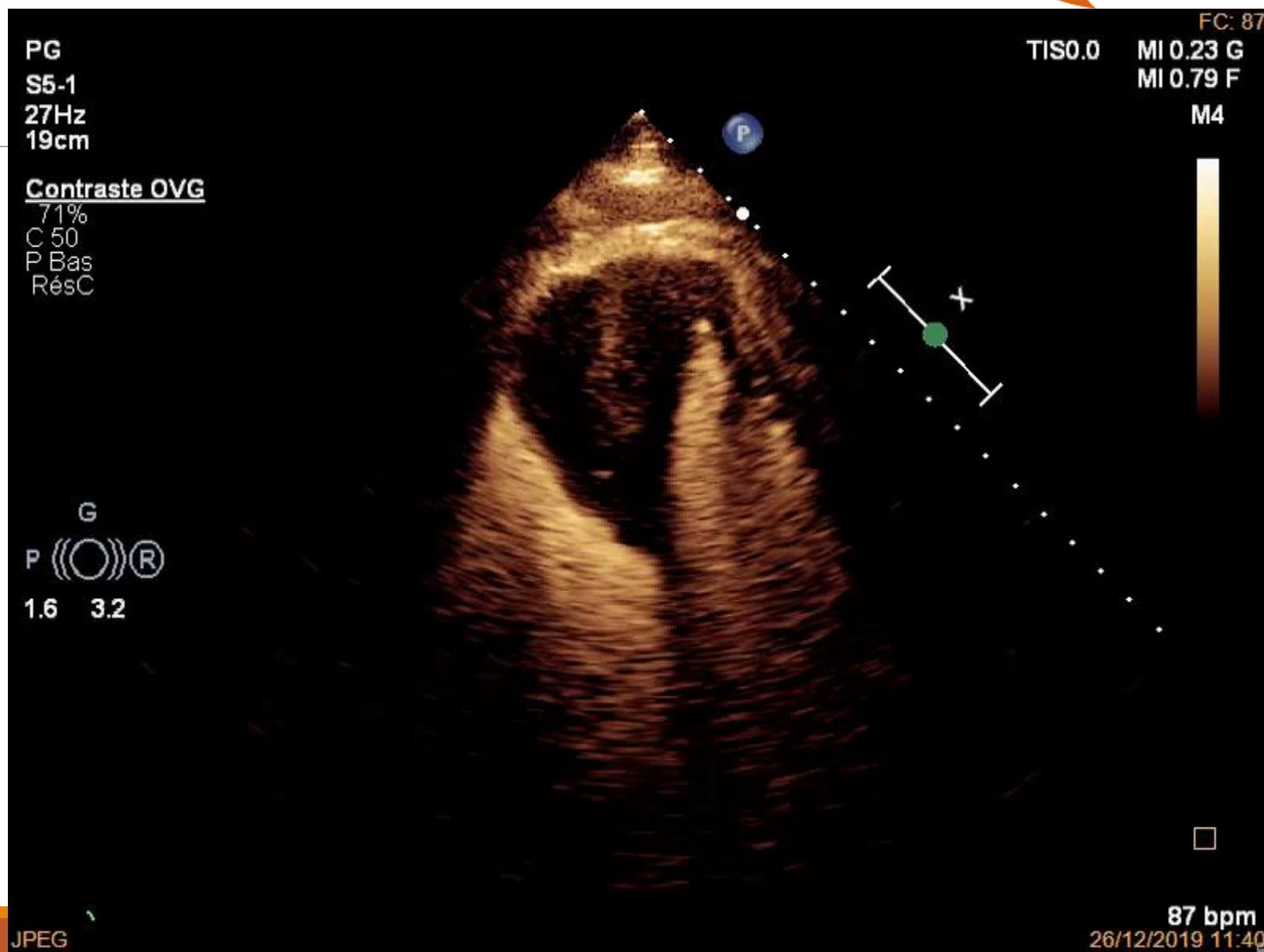Pour rappel, hexachlorure de soufre injecté en intraveineux.

Durée de préparation : environ 3 minutes, réalisable au lit du patient

Nécessite des réglages spécifiques (index mécanique bas)

Effet indésirables : allergie

Cas



Cas

Large masse septale envahissant l'apex des deux ventricules mesurée à 5*3cm

- Redressement du diagnostic d'IDM antéroseptal tardif et réorientation vers celui de masse intracardiaque

Cas

Large masse septale envahissant l'apex des deux ventricules mesurée à 5*3cm

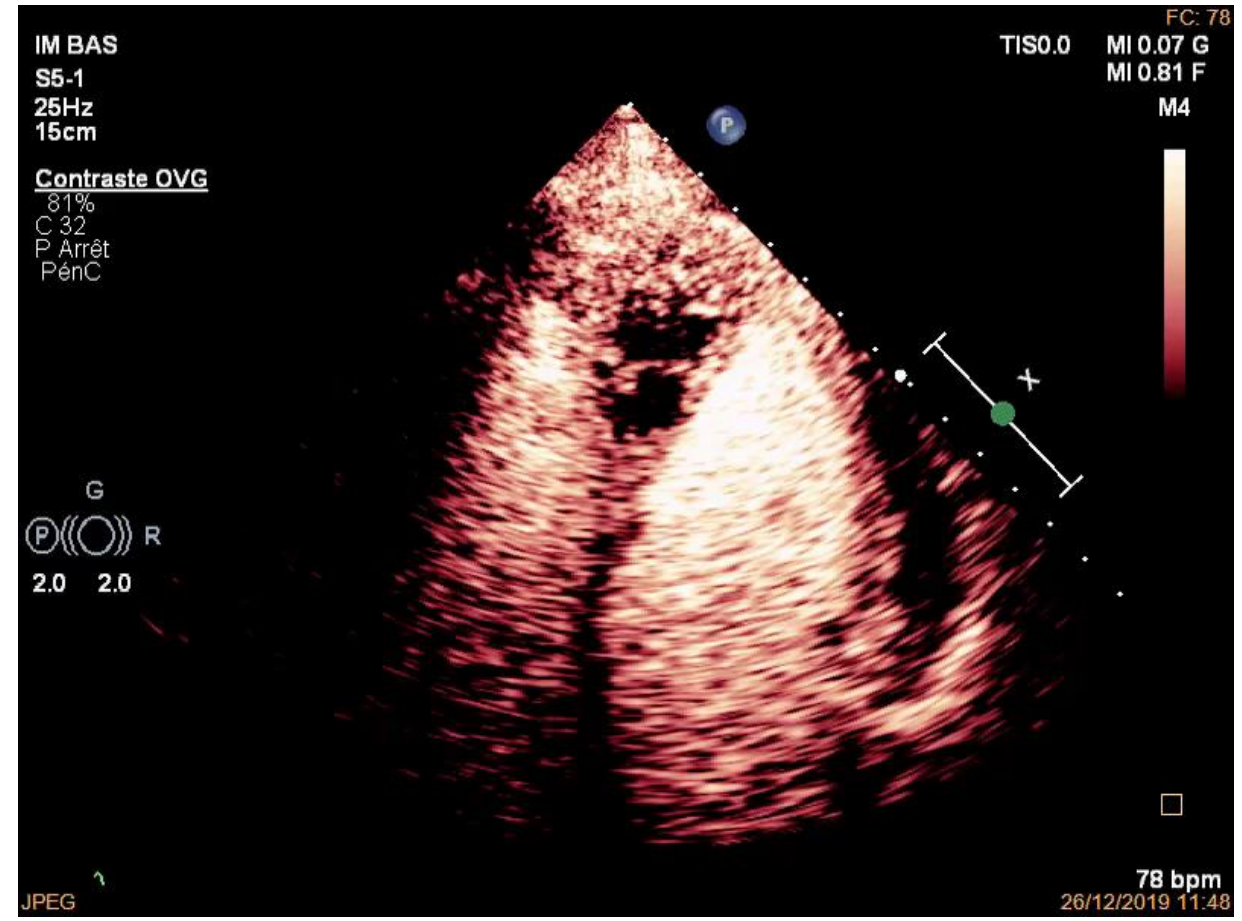
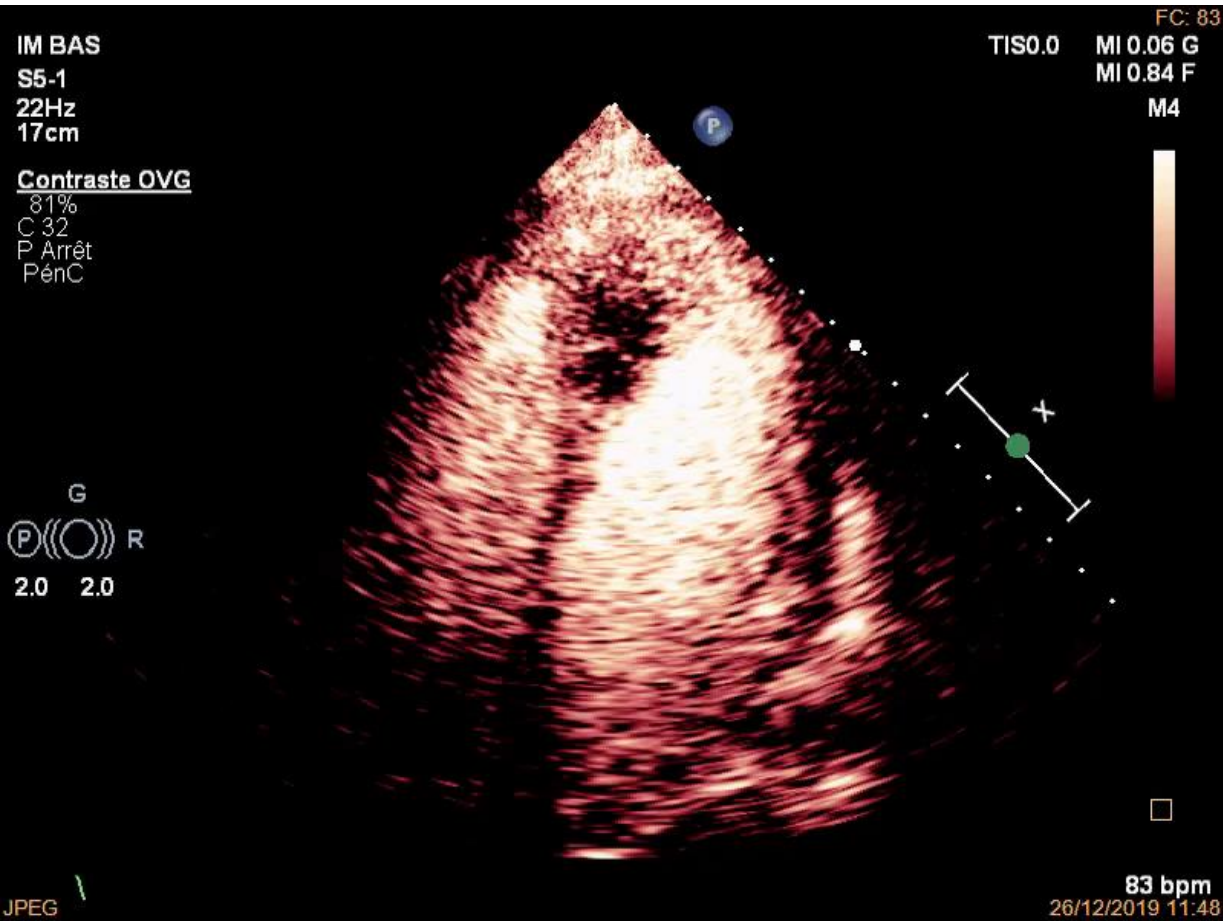
- Redressement du diagnostic d'IDM antéroseptal tardif et réorientation vers celui de masse intracardiaque
- Etiologies à évoquer : thrombus, CMH, tumoral et, plus rare, hématome intramyocardique (pose DAI récente)

Cas

Large masse septale envahissant l'apex des deux ventricules mesurée à 5*3cm

- Redressement du diagnostic d'IDM antéroseptal tardif et réorientation vers celui de masse intracardiaque
- Etiologies à évoquer : thrombus, CMH, tumoral et, plus rare, hématome intramyocardique
- Après nouvelle baisse de l'index mécanique, réalisation d'une échographie de perfusion

Cas



Cas

Large masse septale envahissant l'apex des deux ventricules mesurée à 5*3cm

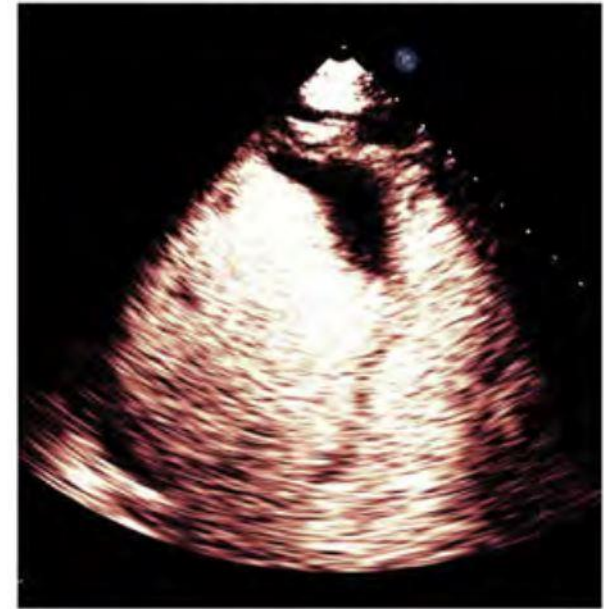- Masse vascularisée
- Mais zone centrale vide de contraste très évocatrice de nécrose
- Hypervascularisation périphérique

Cas

Large masse septale envahissant l'apex des deux ventricules mesurée à 5*3cm

- Profil de contraste des thrombus : avasculaires donc vide de contraste

Thrombus

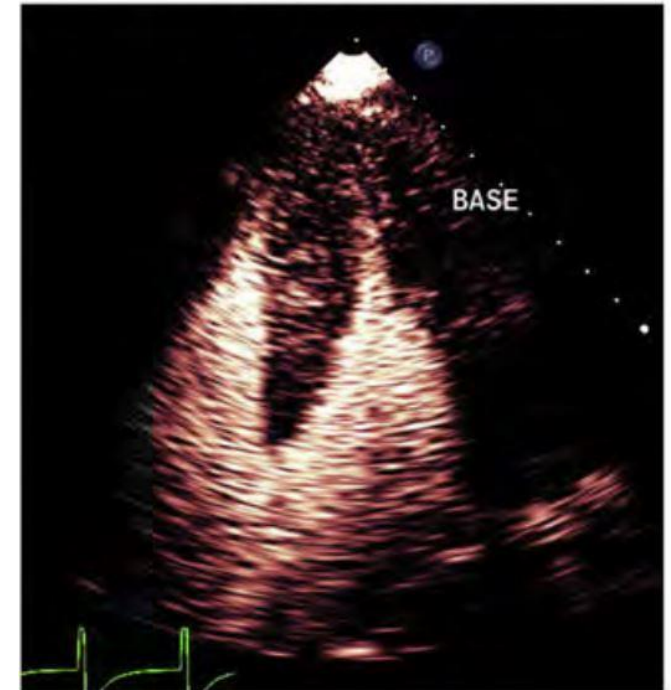

Porter et al, JASE March 2018

Cas

Large masse septale envahissant l'apex des deux ventricules mesurée à 5*3cm

- Profil de contraste des thrombus : avasculaires donc vide de contraste
- La CMH est plutôt iso ou hypo réhaussée, sans *pattern* centripete



Porter et al, JASE March 2018

Cas

Large masse septale envahissant l'apex des deux ventricules mesurée à 5*3cm

- Profil de contraste des thrombus : avasculaires donc vide de contraste
- La CMH est plutôt iso ou réhaussée, sans *pattern* centripete
- Hématome intracardiaque également éliminé par les faibles niveaux de troponines et le profil de vascularisation

Cas

Large masse septale envahissant l'apex des deux ventricules mesurée à 5*3cm

- Reste un envahissement tumoral myocardique

Cas

Large masse septale envahissant l'apex des deux ventricules mesurée à 5*3cm

- Reste un envahissement tumoral myocardique
- Rare, souvent lié à un primitif extracardiaque (poumon, lymphome)

Cas

Large masse septale envahissant l'apex des deux ventricules mesurée à 5*3cm

- Reste un envahissement tumoral myocardique
- Rare, souvent lié à un primitif extracardiaque (poumon, lymphome)
- La plupart du temps asymptomatique mais pouvant être révélé par une dyspnée, une douleur thoracique ou de l'arythmie ventriculaire

Cas

Large masse septale envahissant l'apex des deux ventricules mesurée à 5*3cm

- L'ETT est l'examen de première ligne et souvent de découverte mais permet rarement de conclure sur l'origine de la masse
- Ses performances sont améliorées par l'étude de contraste et par celle de la perfusion de la masse, permettant de différencier un thrombus, une tumeur bénigne (myxome..) et une tumeur maligne.
- Diagnostic multimodal : ETT/ETO, scanner, IRM, anatomopathologie...

Cas

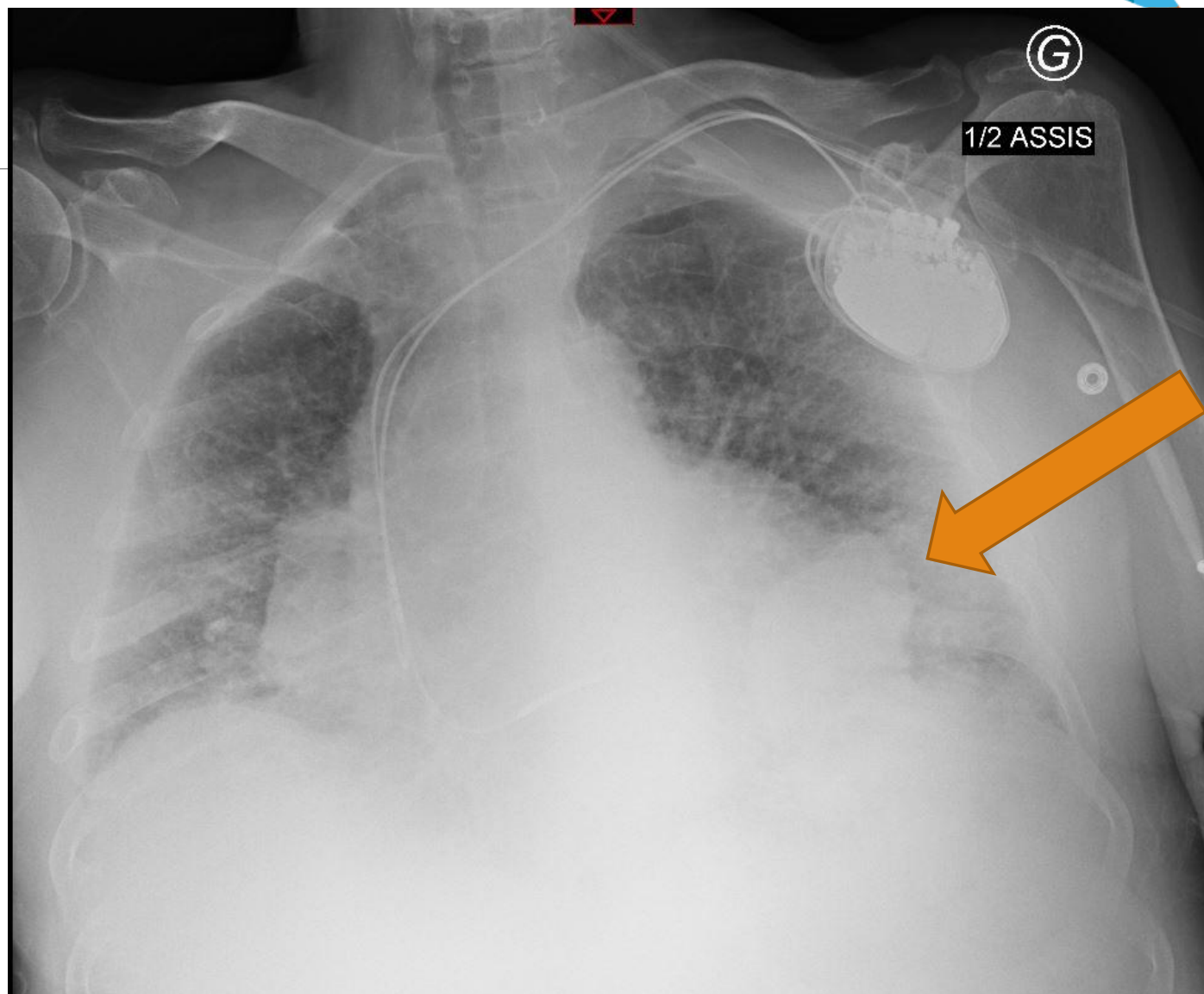
Large masse septale envahissant l'apex des deux ventricules mesurée à 5*3cm

- Profil de perfusion assez unique avec une hypervascularisation périphérique, centripète, et souvent un centre nécrotique
 - A la différence des tumeurs bénignes type myxome et fibroelastomes qui seront moins vascularisées que le myocarde
- En analyse quantitative et semi quantitative automatisée, rehaussement de la masse (ici A1) plus intense que le myocarde adjacent (A2)

	Thrombus (n = 10)	Benign (n = 12)	Malignant (n = 6)
A1 (dB)	0.36 (0.07-0.51)*	5.29 (1.44-6.99)#	11.48 (10.53-13.93)^
A2 (dB)	7.83 ± 2.53	7.55 ± 2.11	8.27 ± 1.81
A1/A2	0.05 ± 0.07*	0.63 ± 0.42#	1.49 ± 0.09^

Wang *et al*, Echocardiography, 2020 Jan

Cas

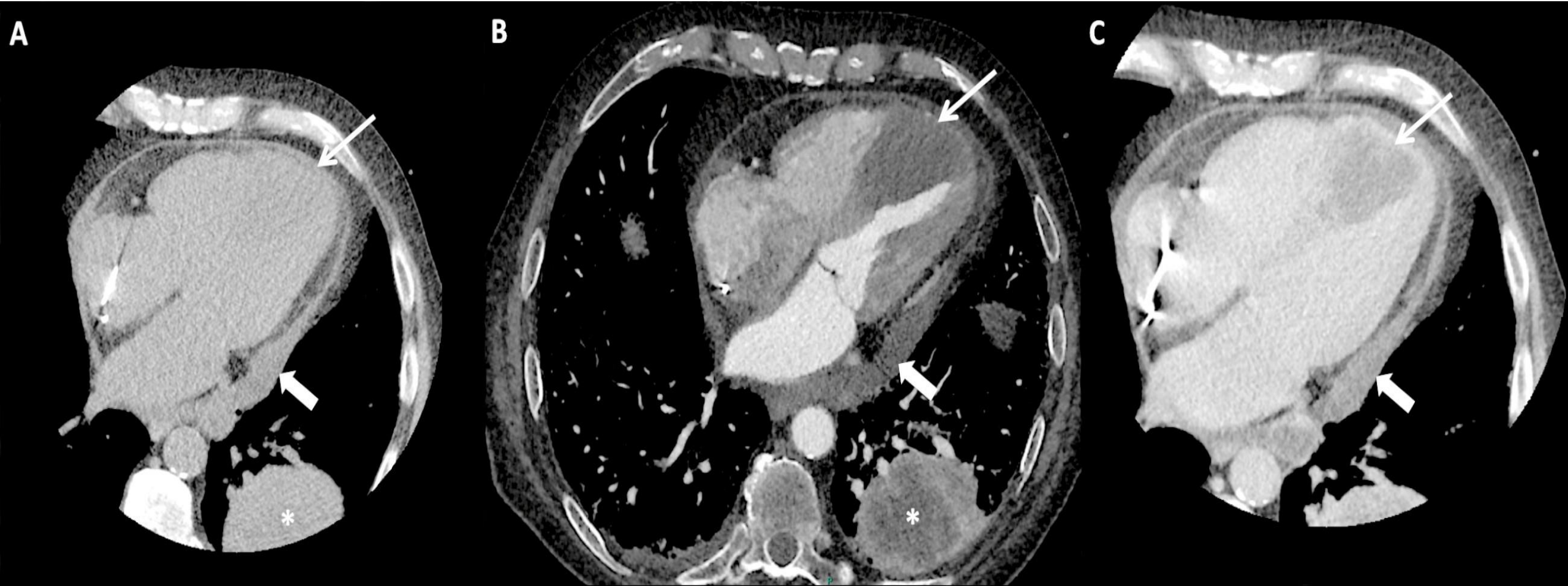


Cas

Large masse septale envahissant l'apex des deux ventricules mesurée à 5*3cm

- Réalisation d'un scanner cardiaque et TAP pour préciser cette masse et rechercher un primitif (IRM non réalisable)

Cas



Cas

Large masse septale envahissant l'apex des deux ventricules mesurée à 5*3cm

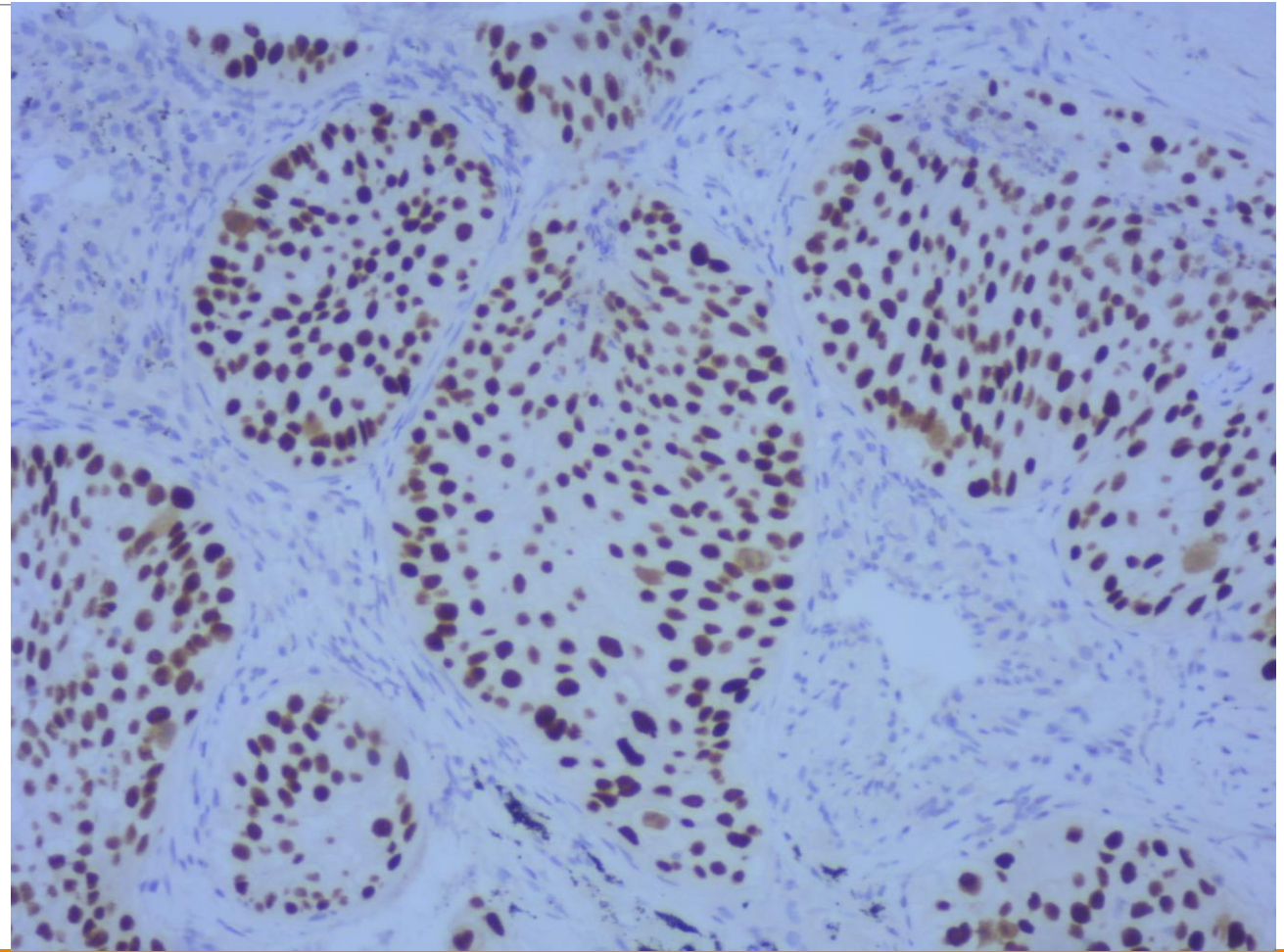
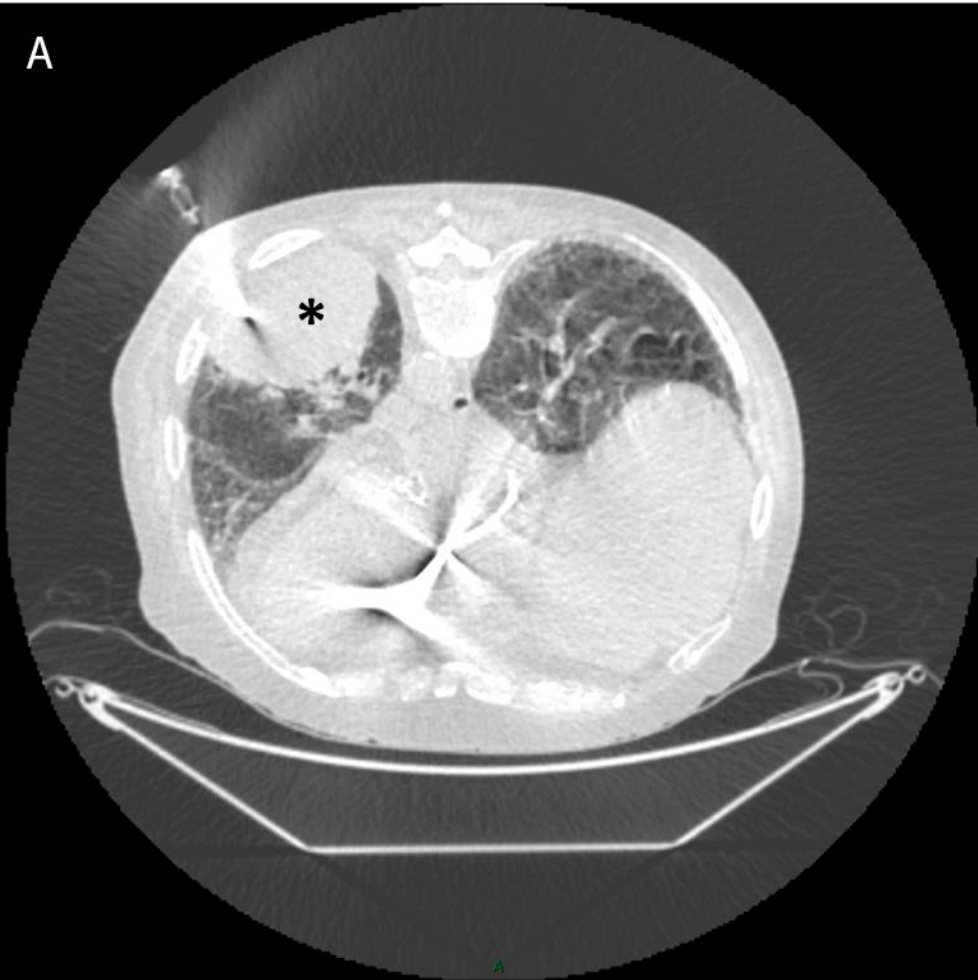
- Réalisation d'un scanner cardiaque et TAP pour préciser cette masse et rechercher un primitif (IRM non réalisable)
- Confirmation de la tumeur intracardiaque avec un centre nécrotique et (re)découverte d'une volumineuse tumeur pulmonaire, également à centre nécrotique.

Cas

Large masse septale envahissant l'apex des deux ventricules mesurée à 5*3cm

- Réalisation d'un scanner cardiaque et TAP pour préciser cette masse et rechercher un primitif (IRM non réalisable)
- Confirmation de la tumeur intracardiaque avec un centre nécrotique et (re)découverte d'une volumineuse tumeur pulmonaire, également à centre nécrotique.
- Prise en charge en onco-pneumologie avec biopsie révélant...

Cas



Cas

Large masse septale envahissant l'apex des deux ventricules mesurée à 5*3cm

- Réalisation d'un scanner cardiaque et TAP pour préciser cette masse et rechercher un primitif (IRM non réalisable)
- Confirmation de la tumeur intracardiaque avec un centre nécrotique et (re)découverte d'une volumineuse tumeur pulmonaire, également à centre nécrotique.
- Prise en charge en onco-pneumologie avec biopsie révélant... un carcinome épidermoïde au stade IV

Cas

Retour au domicile quelques jours plus tard avant de débuter une chimiothérapie par Carboplatine et Paclitaxel.

Décès d'origine indéterminée deux jours après la sortie...

Aparté

Présentation électrocardiographique en ST+ avec séquelle déjà décrite dans quelques *case reports*

- Explication avancée : zone vide d'activité électromécanique mimant une nécrose ; anomalies ioniques très localisées (nécrose et potassium...) ; envahissement (micro)vasculaire...

Aparté

Présentation électrocardiographique en ST+ avec séquelle déjà décrite dans quelques *case reports*

- Explication avancée : zone vide d'activité électromécanique mimant une nécrose ; anomalies ioniques très localisées (nécrose et potassium...) ; envahissement (micro)vasculaire...

Rétrospectivement, l'épisode de trouble du rythme ventriculaire précédent l'hospitalisation était également possiblement lié à l'envahissement septal débutant

Take home messages

Le contraste est facilement réalisable et peu risqué lorsque l'ETT est non contributive

L'étude de la perfusion permet une analyse plus approfondie des masses intracardiaques en abaissant simplement l'index mécanique et donne une bonne caractérisation des masses intracardiaque lorsque l'imagerie en coupe est contre indiquée ou indisponible

Le diagnostic des masses intracardiaques reste difficile et souvent multimodal (ETT, IRM, scanner, anapath, chirurgie, évolution naturelle...)